Lane Medical Library

Ueber eine Sehnervenerkrankung mit merkwürdigem Gesichtsfelddefekt.

INAUGURAL-DISSERTATION

ZUR ERLANGUNG DER

MEDIZINISCHEN DOKTORWÜRDE

AN DER

FRIEDRICH-WILHELMS-UNIVERSITÄT

ZU BERLIN.

VON

Bruno Rogalla
aus Allenstein.

Tag der Promotion: 30. Mai 1914.

Emil Ebering, Berlin NW., Mittelstr. 39.

1914

Gedruckt mit Genehmigung

der

Medizinischen Fakultät der Universität Berlin.

Referent: Geh. Med.-Rat Prof. Dr. **Krückmann.**

Dem Andenken meines teuren Vaters.

Digitized by the Internet Archive
in 2026

https://archive.org/details/uebereinesehnerv0000brun

Nachstehend beschriebener interessanter Fall, der in der Königl. Augenklinik behandelt wurde, ist mir von Herrn Geheimem Medizinalrat Prof. Dr. Krückmann zur Veröffentlichung gütigst überwiesen worden.

L. B., 35 Jahre alt, Seemann, erkrankte 5 Wochen vor seiner Aufnahme in die Königl. Universitäts-Augenklinik mit Schwindel und sehr starken Kopfschmerzen, die sich besonders des Nachts bis zur Unerträglichkeit steigerten. Es wurde ihm vom Schiffsarzt Pyramidon verordnet, worauf die Kopfschmerzen ein wenig nachließen. Nach 2—3 Tagen bemerkte der Patient Nebel vor seinem linken Auge, sah in der Ferne alles verschleiert, in der Nähe aber noch ganz gut. Der Nebel vor dem linken Auge wurde immer stärker, besonders fiel es dem Patienten auf, daß die untere Hälfte des Auges viel dunkler war als die obere. Das rechte Auge blieb ohne ein Krankheitssymptom. Wegen seiner Beschwerden suchte der Patient dann einen Augenarzt auf, der ihm Jodkalium verordnete. Die Kopfschmerzen besserten sich hierauf erheblich, während Patient am linken Auge keine Besserung bemerkte. Am Tage vor seiner Aufnahme in die Klinik verstärkten sich die Kopfschmerzen wieder bedeutend, während die Erscheinungen am linken Auge dieselben geblieben waren. Bei seiner am 22. Dezember 1913 in die Augenklinik erfolgten Aufnahme fand sich folgender Befund:

Bulbi äußerlich ohne Besonderheiten, nach allen Seiten frei beweglich. Pupillenreflexe normal.

Rechts: S = $^5/_{20}$, mit Cyl — 3,0 Achse vertikal S = $^5/_5$.

Links: S = Finger zählen in 3 m, Glas bessert nicht.

Gesichtsfeld:

Rechts: normal.

Links: Ausfall der unteren Gesichstfeldhälfte bei normalen Grenzen der oberen, siehe Tafel Fig. I.

Ophthalmoskopischer Befund:

Rechts: Fundus, speziell Papille normal.

Links: Atrophia nervi optici, Papille blaß, von bläulich-weißer Farbe, nur nasal unten noch schwach rötlich gefärbt, mit scharfen Grenzen. An den Gefäßen und dem übrigen Fundus keine Veränderungen.

Bei der neurologischen Untersuchung wird normales Verhalten der Sensibilität und der Reflexe gefunden; ebenso ergibt die rhinologische Exploration keinen Anhaltspunkt für eine Erkrankung der Nebenhöhlen.

Die serologische Untersuchung des Blutes (Wassermannsche Reaktion) fiel stark positiv aus.

Der Patient wurde in der Klnik antisyphilitisch mit großen Dosen Quecksilber und mit Jodkalium behandelt, worauf die Kopfschmerzen vollständig schwanden und eine ständige Besserung des Gesichtsfeldes bis zur Wiederherstellung eintrat, wie aus den Aufnahmen des Gesichtsfeldes auf beiliegender Tafel ersichtlich ist.

Am 28. XII. findet sich schon ein geringes Fortschreiten der Gesichtsfeldgrenze nach unten. Fig. II.

Am 31. XII. und 10. I. allmählich weitere langsame Ausdehnung des Gesichtsfeldes. Fig. III und IV.

Am 22. I., also nach vierwöchentlicher Behandlung, hat sich die Sehschärfe von Finger zählen in 3 m mit Cyl — 3,0

Achse vertikal auf $^5/_{50}$ gehoben. Auch das Gesichtsfeld zeigt wieder eine erhebliche Besserung. Fig. V.

Am 1. II. ist die Sehschärfe auf $^5/_{20}$ gestiegen, und im Gesichtsfeld ist nur noch unten außen ein keilförmiger Defekt. Fig. VI.

Am 16. II. beträgt die Sehschärfe $^5/_6$, während sich die Grenzen des Gesichtsfeldes wiederhergestellt haben. Nur bei 150° besteht zwischen 10° und 50° ein relatives Skotom. Fig. VII.

Am 26. II., am Tage der Entlassung, fand sich folgender Befund:

S = Cyl — 3,0 Achse vertikal $^5/_5$ Gesichtsfeld s. Fig. VIII.

Weiß: Grenzen normal. Kleines parazentrales relatives Skotom.

Rot: Gesichtsfeld nach unten bis auf 10° eingeschränkt.

Blau: ebenfalls unten bis auf 10° eingeschränkt, aber in etwas kleinerer Ausdehnung wie für Rot.

Der Augenspiegelbefund zeigte die Papille scharf begrenzt und besonders temporal abgeblaßt, vielleicht noch ein wenig mehr als bei der Aufnahme. Nur nasal unten war noch geringe Rotfärbung erkennbar.

Der pathologische Prozeß nun, der den Sehnerv derart geschädigt hat, daß es zu einem Ausfall der unteren Gesichtsfeldhälfte gekommen ist, muß zwischen dem Bulbus und dem Chiasma seinen Sitz haben, da der Gesichtsfelddefekt nur ein einseitiger ist.

Sehnervenatrophie verbunden mit Störungen des Gesichtsfeldes sind ein wichtiges Symptom für multiple Sklerose, Tabes und für die Neuritis retrobulbaris bei Diabetes und bei chroni-

schen Intoxikationen, z. B. mit Tabak oder Alkohol. Es pflegt hierbei die Erkrankung meist eine doppelseitige zu sein. Bei der neurologischen Untersuchung unseres Patienten fand sich kein auf multiple Sklerose oder Tabes hinweisendes Symptom. Gegen eine sogenannte Neuritis retrobulbaris spricht der negative Ausfall der Zuckerprobe und das Fehlen eines Anhaltspunktes für eine chronische Intoxikation. Bei diesen Erkrankungen pflegt die Gesichtsfeldstörung auch in anderer Form aufzutreten als in unserem Falle, nämlich in Form eines doppelseitigen relativen zentralen Farbenskotomes. Bei unserm Patienten ist außerdem nur der eine Opticus erkrankt.

Dann wäre noch die Möglichkeit gegeben, daß ein pathologischer Prozeß von den benachbarten Nebenhöhlen aus auf den Sehnerv übergegriffen und hierdurch den Defekt im Gesichtsfeld verursacht hat. Die Untersuchung der Nebenhöhlen jedoch ergibt, daß diese frei sind.

Dagegen könnte die Opticusatrophie die Folge der Kompression des intrakraniellen Opticusstammes durch einen Tumor sein. Hierbei wäre zunächst an die nicht seltenen Hypophysentumoren zu denken. Diese schädigen jedoch infolge ihrer Lage meist das Chiasma und äußern sich wegen der dort stattfindenden Semidecussatio der Sehnervenfasern in doppelseitigen Opticusstörungen, besonders in temporalen Hemianopsien. Unwahrscheinlich ist auch ein an der Basis sitzender Solitärtuberkel, da dieser hauptsächlich im Kindesalter auftritt und die Brücke, das Kleinhirn und die Hirnrinde bevorzugt. Das Gliom befällt mit Vorliebe die Hemisphären des Großhirns sowie das Kleinhirn. Dagegen bilden die Knochen der Schädelbasis, besonders das Schläfen- und Keilbein oft den Entstehungsort eines Sarkoms. Basalen Sitz haben häufig auch Karzinome. Auch ein Hydro-

cephalus internus mit starker Ausbuchtung des Bodens vom dritten Ventrikel, besonders vom Infundibulum, könnte den Opticus derart komprimieren, daß es zu einer Atrophie desselben kommt. Schließlich wäre noch die Möglichkeit eines von der Schädelbasis ausgehenden Osteoms oder periostalen Gummas und von Exostosen in Betracht zu ziehen.

Diesen Möglichkeiten differentialdiagnostisch nachzugehen, lag aber zunächst kein Grund vor, da das ganze Krankheitsbild den Verdacht auf Syphilis erwecken mußte. Hierauf wies nun auch die Anamnese hin. Der Patient gibt nämlich an, sich vor 5 Jahren syphilitisch infiziert zu haben. Er hat damals 14 Tage zu Bett gelegen und eine Schmierkur durchgemacht. In der Zwischenzeit bis zu seiner jetzigen Erkrankung hatten sich bei ihm keine Erscheinungen gezeigt. Die serologische Untersuchung des Blutes nach Wassermann ergab ein stark positives Resultat. Hierdurch ist die Möglichkeit eines syphilitischen Prozesses an der Hirnbasis gegeben. Unterstützt wird diese Annahme ex iuvantibus, denn bei der eingeschlagenen antisyphilitischen Therapie trat ein ständiger Rückgang der Krankheitssymptome ein. Als Aetiologie kommt also nur Syphilis in Betracht.

Neben den Sehstörungen klagt der Patient über Schwindel und heftige Kopfschmerzen, die sich besonders des Nachts zu großer Intensität steigern, also über Symptome, die für eine gleichzeitig vorhandene syphilitische Erkrankung des Gehirns sprechen.

Syphilitische Affektionen treten an der Hirnbasis in Form einer Meningitis basilaris gummosa auf. Hierbei füllen die sulzig-gallertigen und stellenweise schwartenartigen Neubildungen alle Furchen und Einsenkungen der Gehirnbasis gleichmäßig

aus. Seltenere Befunde sind die zirkumskripten und multiplen miliaren Gummen. Der Ausgangspunkt der syphilitischen Neubildungen ist das Bindegewebsstroma der Meningen, und zwar kann sowohl die Dura und ihre Fortsätze wie auch die weiche Hirnhaut als Ursprung dienen.

Die basale gummöse Meningitis sitzt mit Vorliebe in der Gegend des Chiasma und im interpedunkulären Raum, daher das Vorherrschen gewisser charakteristischer Symptombilder. Namentlich ist es die Beteiligung der Hirnnerven, welche dem Krankheitsbilde der basalen Hirnsyphilis das charakteristische Gepräge verleiht und für die Lokalisation des Prozesses außerordentlich wichtige Anhaltspunkte gibt. Unter den Hirnnerven wiederum werden am häufigsten jene Nervenstämme befallen, welche die Funktionen des Sehapparates beherrschen, und unter diesen besonders der Oculomotorius und der intrakranielle Opticusstamm.

Die allgemeinen Cerebralerscheinungen der basalen gummösen Meningitis bestehen hauptsächlich in Kopfschmerz, Schwindel, Erbrechen, Ohnmachts- und Krampfanfällen, Benommenheit, in Polydipsie und Polyurie, in Symptomen, die sich zum Teil auch bei unserm Patienten vorfinden.

Tritt die Meningitis basilaris gummosa mehr in Form eines umschriebenen Gummas auf, so kann dieses den Opticus komprimieren. Unter dem ständigen Druck atrophieren dann allmählich die Sehnervenfasern. Die Folgen hiervon sind der ophthalmoskopische Befund einer Atrophia nervi optici und Störungen im Gesichtsfeld. Letztere können von der mannigfaltigsten Art sein und werden davon abhängig sein, wie viele Nervenfasern atrophiert sind, und von welcher Seite der Circumferenz her das Gumma auf den Opticus eingewirkt hat.

Andererseits kann die gummöse Meningitis auch auf den intrakraniellen Opticusstamm selbst übergreifen. Dies geschieht nun derart, daß zunächst das Perineurium, welches ja nur eine Fortsetzung der Gehirnhäute ist, in Form einer gummösen Infiltration ergriffen wird. Diese besteht in histologischer Beziehung aus einem reichlich vaskularisierten Granulationsgewebe, das an einzelnen Stellen verkäsen, an andern eine fibröse Umwandlung erfahren kann. Dieses schiebt von der Peripherie aus kleinzellig infiltrierte, gefäßreiche Ausläufer in die Septen vor, so daß es also neben der Perineuritis zu einer Neuritis interstitialis kommt. Uhthoff (4) fand unter 17 zur Sektion gekommenen Fällen von syphilitischer Opticusaffektion 10 (Fall I, III, V, VI, VII, X, XI, XII, XIV, XVI), in denen basale gummöse Prozesse mit einer Perineuritis und Neuritis interstitialis kompliziert waren. In dem größeren Teil dieser 10 Fälle waren die Veränderungen des Sehnervenstammes sehr bedeutend und führten zu einer sehr beträchtlichen Verdickung desselben. Diese intrakranielle Dickenzunahme des Opticus, die stest am Canalis opticus endigte, war bedingt durch einen neuritischen Prozeß, der von der Peripherie her vom Perineurium auf den Nerv selbst übergegriffen hatte. Man konnte in der Regel deutlich erkennen, wie eine ausgesprochene interstitielle Wucherung sich allmählich von allen Seiten her in den Opticus vorschob, die Opticusfasern zerstörend und zum Teil durch neugebildetes Gewebe ersetzend.

Unter dem Drucke dieses neugebildeten Gewebes und infolge der hierdurch gesetzten Ernährungsstörungen atrophieren die Sehnervenfasern, während der Nerv selbst infolge der eingelagerten Neubildungsbestandteile im ganzen geschwollen sein kann. Von dem Herd nun, wo die gummöse Meningitis zuerst

den intrakraniellen Opticusstamm befallen hat, pflanzt sich die Perineuritis und Neuritis interstitialis peripherwärts fort und geht im weiteren Verlauf der Optici, besonders im orbitalen Teil derselben, in eine descendierende Atrophie über. Hierbei findet sich mitunter kein pathologischer Augenspiegelbefund. Meist ist jedoch die Papille blaß, zuletzt bläulich weiß gefärbt und scharf begrenzt, bietet also das Bild einer einfachen genuinen Atrophie, die aber tatsächlich eine sekundäre ist. Dabei können die eigentlichen entzündlichen Veränderungen des Opticusstammes schon vorher zum Stillstand gekommen sein. Uhthoff (4), Demicheri (5), Kassai (6), Koenigstein (7), Siemerling (8), Köppen (9), Rankin (10), Hock (11) und Wilbrand und Sänger (12) berichten über descendierende Atrophie des Nervus opticus infolge einer zentral gelegenen Neuritis interstitialis bei gummöser Basalmeningitis.

Diese descendierende Atrophie ist nun charakterisiert durch funktionelle Störungen, die sich in Anomalien des Gesichtsfeldes äußern. Die Form und das Maß dieser Gesichtsfeldstörung wird nun davon abhängig sein, wie weit die Entzündung auf den Querschnitten der einzelnen Opticussegmente vorgedrungen ist und hierbei auf die darin verlaufenden Nervenfasern eingewirkt hat, das heißt also von dem Gesamtausfall der atrophierten Nervenfasern. Meist ist der Opticusquerschnitt in seiner ganzen Circumferenz erkrankt, wodurch dann eine konzentrische Gesichtsfeldeinschränkung verursacht wird. Wenn jedoch nur ein Teil der Circumferenz ausschließlich oder doch besonders stark befallen ist, können die verschiedenartigsten Gesichtsfelddefekte daraus resultieren. In einem Fall (Fall XI) von Uhthoff z. B., bei dem leider eine genaue Beschreibung des Gesichtsfeldes fehlt, fand man bei der mikroskopischen Untersuchung die eine Hälfte

des Opticusquerschnittes in ihrem Bau normal erhalten, so daß die normale Anordnung der Septen und des Nervengewebes noch erkennbar war. Jedoch war eine Atrophie dieser Nervenfasern nachzuweisen. Die Pialscheide zeigte auf dieser Seite keine pathologischen Veränderungen, die Durascheide war dagegen stark zellig infiltriert. In der andern Opticushälfte waren die Randpartien mitsamt den anliegenden Scheiden völlig in eine gummöse Masse umgewandelt, und zwar so, daß die innere Sehnervenscheide außerordentlich verdickt und gewuchert erschien und dicht mit Rundzellen durchsetzt war. Nur nach der Mitte zu ließen die Fortsätze des dichtzelligen Granulationsgewebes noch größere Felder wenn auch atrophischer Nervensubstanz zwischen sich erkennen. Die Papille war atrophisch.

Daß diese interstitielle Neuritis mit sekundärer descendierender Atrophie, wie wahrscheinlich auch in unserm Falle, häufig einseitig und dabei intensiv vorkommen kann, wird von Mendel (13) und Wilbrand-Saenger (12) durch mehrere Fälle belegt.

Von Wichtigkeit für die Diagnose Neuritis interstitialis ist der eigentümliche Verlauf der Symptome, das Kommen und Gehen und Umspringen derselben. Bald ist eine konzentrische Einschränkung vorhanden, bald nur eine sektorenförmige, bald heteronyme oder homonyme Hemianopsie oder ganze Erblindung. Diese Erscheinung erklärt Oppenheim (14) aus der pathologisch-anatomischen Eigentümlichkeit des schnellebigen Granulationsgewebes, welches unter steter Wiederholung und in rascher Folge wuchert und wieder abstirbt und so die leitenden Nervenfasern einem leicht wechselnden Druck aussetzt.

Hierbei wird jedoch die Herabsetzung der zentralen Sehschärfe und der Gesichtsfelddefekt größer erscheinen, als es der

Ausdehnung auf dem Opticusquerschnitt entspricht, da ja die entzündeten Nervenbündel auf die benachbarten noch nicht entzündeten Nervenbündel einen Druck ausüben und ihre Leitungsfähigkeit hierdurch stören. Nur so kann sich auch die durch die Therapie bewirkte relativ rasche Hebung der Sehschärfe und der Stillstand in der Störung des Gesichtsfeldes (Wilbrand-Saenger [12]) oder die wesentliche Vergrößerung (Uhthoff [4], Fall XXV) und die völlige Wiederherstellung des Gesichtsfeldes erklären. Die diese Teile des Gesichtsfeldes versorgenden Nervenfasern waren infolge der Kompression durch die Entzündungsprodukte nur in ihrer Leitungsfähigkeit behindert und wurden durch die Einwirkung der Therapie entlastet.

Die meist völlige Wiederherstellung des Gesichtsfeldes für Weiß und die oft zurückbleibende Einschränkung für Rot und Blau, wie auch in unserm Falle Fig. VIII, beweist, daß die Funktionstätigkeit der Sehnervenfasern für Farben die am feinsten entwickelte ist und daher auch am leichtesten geschädigt wird.

Wenden wir nun obige Anschauungen auf unsern Fall an, so finden wir bei diesem als typische Symptome einer Meningitis basilaris gummosa den Schwindel und die heftigen Kopfschmerzen. Die syphilitische Erkrankung der Meningen wird weniger eine diffus über die ganze Fläche der basalen Hirnhäute ausgebreitete sein, sondern sich mehr in Form einer umschriebenen Gummigeschwulst an der Basis lokalisiert haben. Denn die erstere pflegt neben dem Opticus fast immer einen der andern Hirnnerven, besonders häufig den Oculomotorius, mitzuergreifen, während die alleinige Mitbeteiligung des Opticus in unserm Falle mehr für ein zirkumskriptes Gumma spricht, das gerade dicht neben dem intrakraniellen Opticusstamm seinen Sitz haben muß.

Von hier aus kann es nun auf den Opticus einen ständigen Druck ausgeübt haben, der allmählich die Sehnervenfasern atrophieren ließ. Da das Gumma von oben her auf den Opticus drückte, wurden zuerst die in der oberen Hälfte verlaufenden Nervenfasern geschädigt; infolgedessen kam es zu einem Ausfall der unteren Gesichtsfeldhälfte. Hierbei ist auch das papillomakuläre Bündel in Mitleidenschaft gezogen worden, denn der Fixierpunkt ist in den Gesichtsfelddefekt miteinbezogen. Fig. I.

Die gummöse Meningitis kann aber auch auf den Opticus selbst übergegriffen und eine Perineuritis und Neuritis interstitialis verursacht haben. In diesem Falle ist dann die interstitielle Neuritis peripherwärts in eine descendierende Atrophie übergegangen und hat den Opticus in seiner ganzen Circumferenz ergriffen, da ja die ganze Papille blaß gefärbt ist. Aus dem Gesichtsfeldausfall und dem Augenspiegelbefund können wir schließen, daß dann die obere Opticuspartie besonders stark befallen war. Dies würde sich dadurch erklären, daß bei einem Uebergreifen einer Meningitis basilaris gummosa auf den intrakraniellen Opticusstamm dessen den Hirnhäuten zunächst gelegene obere Hälfte am stärksten ergriffen sein wird.

Schließlich wäre noch an eine Periostitis gummosa zu denken, die zu einer Druckatrophie des Opticus oder zu einer Neuritis interstitialis geführt haben kann. Auch diese gummöse Periostitis tritt nicht selten an der Schädelbasis auf, und zirkumskripte vom Periost ausgehende basale Gummen sind namentlich in der Gegend der Sella turcica sowie an der Spitze der Felsenbeinpyramide beobachtet worden. Hierbei können dann Chiasma und Oculomotorius leicht in Mitleidenschaft gezogen werden. Gegen einen derartigen Sitz spricht allerdings die alleinige Mitbeteiligung des Opticus und der Ausfall gerade der

unteren Gesichtsfeldhälfte; denn ein an der Basis sitzendes periostales Gumma hätte den Opticusquerschnitt gerade in seiner unteren Hälfte am stärksten geschädigt und würde dementsprechend hauptsächlich eine Störung der oberen Gesichtsfeldhälfte veranlaßt haben.

Dagegen könnte sich eine Periostitis im Canalis opticus entwickelt haben. Hier bildet ja die Durascheide des Sehnerven gleichzeitig das Periost, wodurch für ein Uebergreifen des pathologischen Prozesses auf den Opticus in Form einer Neuritis interstitialis besonders günstige Verhältnisse gegeben sind.

Ebenso könnte hier schon ein nur kleines periostales Gumma wegen der engen Raumverhältnisse eine teilweise Druckatrophie des Opticus verursachen.

Ich komme also zu dem Schluß, daß die eigentümliche und seltene Störung des Gesichtsfeldes bei unserm Fall entweder die Folge einer Druckatrophie des Opticus oder einer Neuritis interstitialis mit descendierender Atrophie ist. Ob aber ein zirkumskripter Gummiknoten der basalen Hirnhäute oder eine Periostitis gummosa im Canalis opticus den Opticus in Mitleidenschaft gezogen hat, läßt sich nicht mit Sicherheit feststellen.

Die hier beschriebene Form von Gesichtsfelddefekt ist eine große Seltenheit. Bei Hirnsyphilis werden von den Autoren nur konzentrische Einengungen, sektoren- oder keilförmige Defekte oder Hemianopsien erwähnt. Unter 100 Fällen von Hirnsyphilis, die Uhthoff (4) zusammengestellt hat, finden sich im ganzen 37 mal genauere Angaben über Gesichtsfeldanomalien, die sich folgendermaßen gruppieren:

I. Hemianopsien.
   a) Homonyme 11 mal.
      Hiervon 4 mal basaler Natur, und in 2 Fällen ist es auch zu symmetrischer Beschränkung der restierenden Gesichtsfeldhälfte gekommen.
   b) Temporale 6 mal.
      2 mal doppelseitig, 4 mal einseitig bei Amaurose des zweiten Auges.

II. Konzentrische Einengungen, mehr oder minder regelmäßig 5 mal.
   2 mal einseitig und hiervon 1 mal bei zentralem Skotom auf dem zweiten Auge, 3 mal doppelseitig.

III. Erhaltenbleiben nur eines peripher exzentrisch gelegenen Gesichtsfeldabschnittes, sei es in Form eines Keiles oder Kreissegmentes 4 mal.

IV. Zentrale Skotome bei relativ freier Gesichtsfeldperipherie 4 mal.
   2 mal einseitig und hiervon 1 mal mit konzentrischer Einengung auf dem zweiten Auge, 2 mal doppelseitig, hiervon jedoch ein Fall als Intoxikationsamblyopie aufzufassen.

V. Ausgesprochene Vergrößerung des blinden Fleckes bei relativ normalem Verhalten des übrigen Gesichtsfeldes 7 mal.
   Stets doppelseitig und bei Vorhandensein des ophthalmoskopischen Bildes der Stauungspapille.

Aus unserm Falle geht die Wichtigkeit der Gesichtsfeldbestimmung zur Beurteilung der Prognose und des Verlaufes bei Sehnervenerkrankungen klar hervor. Gleichzeitig zeigt er die relativ gute Prognose der syphilitischen Affektion, wenn rechtzeitig eine spezifische Therapie eingeleitet wird.

Zum Schluß ist es mir eine angenehme Pflicht, Herrn Geheimen Medizinalrat Professor Dr. Krückmann für die Anregung zu dieser Arbeit meinen ergebensten Dank auszusprechen.

Fig. I.
22. XII. 13.

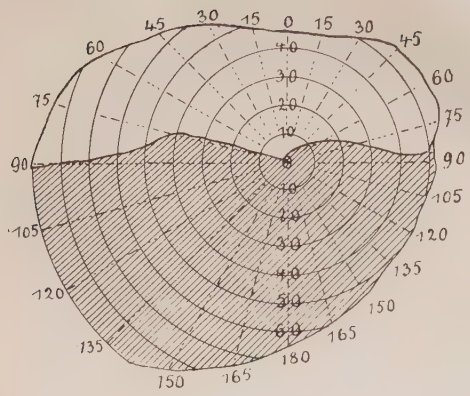

Fig II.
28. XII. 13.

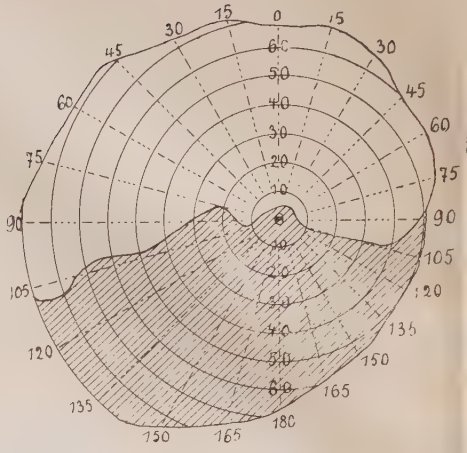

Fig. III
31. XII. 13.

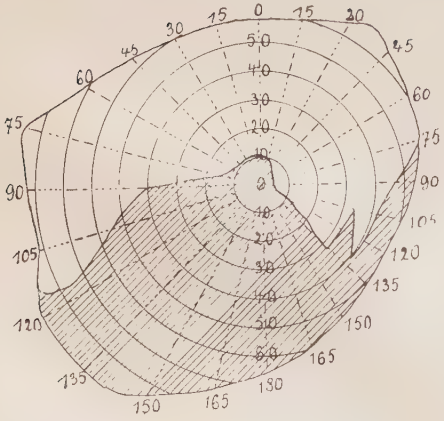

Fig. IV.
10. I. 14.

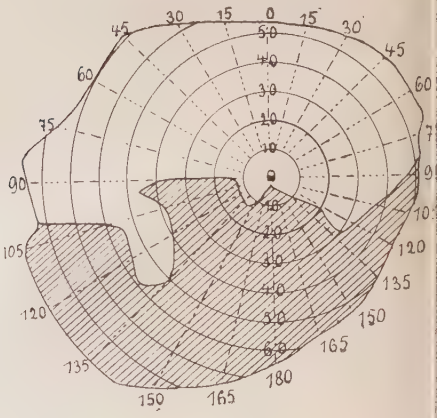

Fig. V.
22. I. 14.

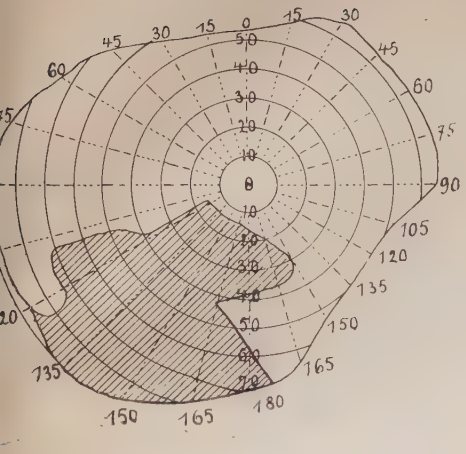

Fig. VI.
1. II. 14.

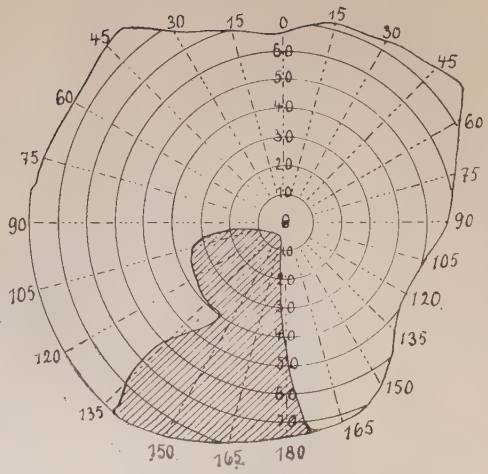

Fig. VII.
16. II. 14

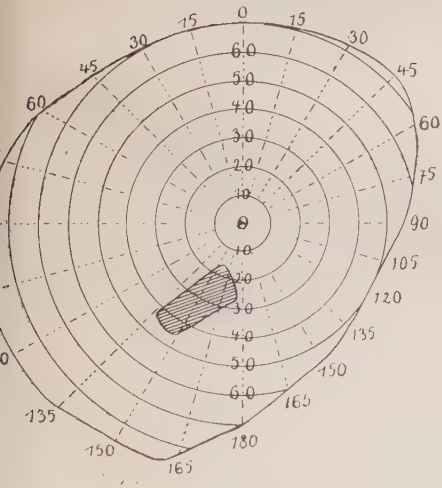

Relatives Skotom

Fig. VIII.
26. II. 14.

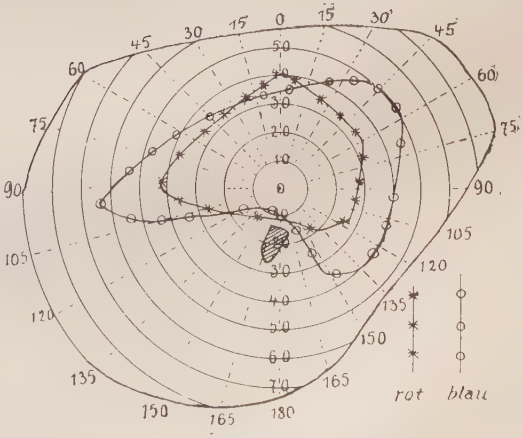

Relatives Skotom

Literaturverzeichnis.

1. v. Graefe, Ueber die Untersuchung des Gesichtsfeldes bei amblyopischen Affektionen. Archiv f. Ophthalm. II, Bd. 2.
2. Baas, Das Gesichstfeld. F. Enke, Stuttgart 1896.
3. Purtscher O., Ueber Kreuzung und Atrophie der Nervi und Tractus optici. Archiv f. Ophthalm. XXVI, 2 p. 191.
4. Uhthoff, Untersuchungen über die bei der Syphilis des Zentralnervensystems vorkommenden Augenstörungen. Archiv f. Ophthalm. XXXIX, Bd. 1 u. 2.
5. Demicheri, Annal. d'Oculist. CXVII.
6. Kassai, ref. Jahresb. f. Ophthalm. 1901 p. 104.
7. Koenigstein, Wiener med. Presse 1878 Nr. 18.
8. Siemerling, Münch. med. Wochenschr. 1887 Nr. 52 und Archiv f. Psych. u. Nervenh. XX p. 102.
9. Koeppen, Archiv f. Psych. u. Nervenh. XXVII p. 918.
10. Rankin, The med. Record. March. XIII p. 180.
11. Hock, Wiener Klinik II, 1876, Heft 3—4.
12. Wilbrand-Saenger, Die Neurologie des Auges Bd. V, Erkrankungen des Opticusstammes p. 174 ff.
13. Mendel, Neurolog. Centralblatt 1904 p. 626.
14. Oppenheim, Lehrbuch der Nervenkrankheiten. Berlin, S. Karger.
15. — Die syphilitischen Erkrankungen des Gehirns. Nothnagels spez. Pathol. u. Ther. Bd. IX, 1. Abt.
16. — Beiträge zur Pathologie der Hirnkrankheiten. Charité-Annalen Bd. X, 1885, p. 335.
17. Schnabel, Ein Fall von Lues cerebrospinalis. Wiener klin. Wochenschr. 1897, Nr. 50.

18. Riegel, Ueber einen Fall von basaler Hirnsyphilis. Münch. med. Wochenschr. 1902 p. 2104.
19. Ziemssen, O., Gesichtsfeldaufnahme als Kontrolle in der Behandlung der Hirn- und Rückenmarkslues. Neurolog. Centralblatt 1902 p. 981 und Klin. Wochenbl. f. Augenheilkunde 1902 p. 271.
20. Koenigshoefer, Ein interessanter Fall (intrakranielles und intraorbitales Gumma mit Sehnervenatrophie). Deutsche med. Zeitung 1890, Nr. 21.
21. Haenel, Beitrag zur Kenntnis der Syphilis des Zentralnervensystems. Archiv f. Psych. u. Nervenkr. XXXIII.
22. Nacht, Die bei Erkrankungen der Meningen beobachteten Erscheinungen mit spez. Berücksichtigung der okularen Symptome. Zeitschrift f. Augenheilk. XII (Ergänzungsheft) p. 243.
23. Engel, Verschiedene klinische Erscheinungsformen von Lues des Cerebrospinalsystems. Deutsche med. Wochenschrift 1909, Nr. 16, p. 708.
24. Neumann, Syphilis. Nothnagels spez. Path. u. Therapie Bd. XXIII.
25. Schmidt-Rimpler, Erkrankungen des Auges. Nothnagels spez. Path. u. Ther. Bd. XXI.
26. Groenouw, Beziehungen der Allgemeinleiden und Organerkrankungen zu Veränderungen und Krankheiten des Sehorgans. Graefe-Saemisch, Handbuch d. gesamten Augenheilkunde, Bd. XI, Abt. 1.
27. Uhthoff, Die Augenstörungen bei Erkrankungen der Hirnhäute. Graefe-Saemisch, Handbuch der gesamten Augenheilkunde, Bd. XI, Abt. 2.
28. Alexander, Syphilis und Auge. Wiesbaden 1889, J. F. Bergmann.
29. — Neue Erfahrungen über luetische Augenerkrankungen. Wiesbaden 1895, J. F. Bergmann.
30. Terrien, Felix, Die Syphilis des Auges und seiner Adnexe.

Ins Deutsche übertragen von Kayser, München 1906, Ernst Reinhardt.

31. Rosenthal, M., Ueber Hirnsyphilis und deren Lokalisation. Deutsches Archiv f. klin. Medizin. XXXVIII, 3 p. 263.
32. Seggel, Die ophthalm. Kennzeichen der Hirnsyphilis. Deutsches Archiv f. klin. Med. 1889, Heft 4, p. 423.
33. Schmidt-Rimpler, Wahrscheinlich Gumma in der Fissura supraorbitalis. Berl. klin. Wochenschr. 1890, Nr. 3, p. 66.
34. Hitschmann, Beitrag zur Kenntnis der Meningitis syph. Wiener klin. Wochenschr. 1895, Nr. 47 u. 48.
35. Silex, Die syphilitischen Erkrankungen des Auges. Dermatologische Zeitschrift II, Heft 2. 1895.
36. Cassirer, Ein Fall von Lues cerebrospinalis. Deutsche Zeitschrift f. Nervenh. IX, 1/2. 1896.
37. Moeli, Ueber atrophische Folgezustände in Chiasma und Sehnerven. Archiv f. Psych. u. Nervenk. XXX, 3 p. 33.
38. — Ueber Hirnsyphilis. Berl. klin. Wochenschr. 1901, Nr. 4, p. 117.
39. Kopzynski, Zur Kenntnis der Symptomatologie und path. Anatomie der Lues cerebralis. Deutsche Zeitschr. f. Nervenheilkunde XX p. 216. 1901.
40. Barabarschew, Sehstörungen bei Hirnsyphilis. Petersburger med. Wochenschr. 1903, Nr. 8.

Lebenslauf.

Ich, Bruno Rogalla, katholischer Religion, bin geboren am 1. Februar 1889 zu Allenstein als Sohn des Hotelbesitzers Franz Rogalla

Ich besuchte die Königl. Gymnasien zu Allenstein und Braunsberg und verließ letzteres im März 1907 mit dem Zeugnis der Reife. Dann studierte ich an den Universitäten Freiburg i. Br. und Berlin Medizin. An der Universität Berlin bestand ich im Mai 1910 die ärztliche Vorprüfung und im Wintersemester 1913/14 die ärztliche Staatsprüfung.

Als Medizinal-Praktikant war ich 5 Monate an der Heilstätte Frauenwohl bei Allenstein (Chefarzt Dr. Nägelsbach), 4 Monate im Poliklinischen Institut der Kgl. Universität (Direktor: Geheimrat Prof. Dr. Goldscheider) und 4 Monate in der Kgl. Universität-Poliklinik für orthopädische Chirurgie (Direktor: Prof. Dr. Joachimsthal) tätig.

Während meiner Studienzeit habe ich die Vorlesungen folgender Herren Professoren und Dozenten gehört: Freiburg i. Br.: Wiedersheim Keibel, Kiliani. Berlin: B. Baginsky, v. Bergmann, Bier, Börnstein, Bumm, Engelmann, Flügge, Franz, Fromme, Goldscheider, Gottschalk, Greeff, Hertwig, Heubner, Hildebrand, His, Joachimsthal, Jakobsohn, Kaiserling, Killian, Köllner, Külbs, Lesser, Lewin, v. Michel, Orth, Passow, Rosenbach, Rosin, Rubner, Salkowski, Schwendener, F. u. P. Straßmann, Waldeyer, Ziehen.

Allen diesen meinen hochverehrten Lehrern sage ich an dieser Stelle meinen ergebensten Dank.